

І.О. Волошина-Андрашко¹, А.В. Калмикова², Р.Р. Яремкевич³

¹Клініка «Естімед», Ужгород

²Патоморфологічна лабораторія CSD Health Care, Київ

³Лікувально-діагностичний центр «Асклепій», Ужгород

Дослідження впливу препарату *Prostrolane Natural-B* на основні патогенетичні ланки запального старіння шкіри

Мета роботи — дослідити ефективність використання ін'єкційного біоревіталізанта із філінговим ефектом *Prostrolane Natural-B* у пацієток із вік-асоційованими змінами шкіри на підставі динаміки імуногістохімічних маркерів запального старіння шкіри.

Матеріали та методи. 20 жінок віком 45,2 року із виявами вік-асоційованих змін шкіри (в'ялість, зморшки, дисхромії, посилення судинного малюнка) обличчя, шиї та декольте пройшли курс лікування досліджуваним препаратом: дві процедури біоревіталізації шкіри із проміжком 2 тиж між процедурами. Для виявлення мікроскопічної та імуногістохімічної різниці проведено комплексне патоморфологічне дослідження 40 панч-біоптатів діаметром 4 мм, узятих із досліджуваних ділянок шкіри в «день 1» — 1 тиж перед початком терапії та в «день 35» — 2 тиж після останньої процедури. Оцінено ефективність терапії на підставі отриманих даних. За результатами дослідження створено порівняльні графіки та таблиці.

Результати та обговорення. Після курсу біоревіталізації препаратом *Prostrolane Natural-B* отримано такі результати: 1) виразність периваскулярної та перифолікулярної запальної інфільтрації статистично значуще знизилася ($p < 0,05$); 2) виразність фолікулярного спонгіозу статистично значуще знизилася ($p < 0,05$); 3) спостерігалось зниження питомої щільності CD68⁺-клітин у дермі ($t = 2,55$; $p = 0,02$); 4) статистично значуще зменшилось співвідношення CD4⁺/CD8⁺ ($t = 2,96$; $p = 0,005$).

Висновки. Препарат *Prostrolane Natural-B* має протизапальну дію, зменшує хронічне запалення, що сприяє сповільненню процесів старіння шкіри та зменшенню їхніх виявів у вигляді дисхромій і надмірної виразності судинного компонента шляхом зниження прозапальної активізації клітин шкіри, ендотеліальних клітин та меланоцитів.

Ключові слова

Біоревіталізація, запальне старіння шкіри, inflammaging, *Prostrolane Natural-B*.

Старіння людини — поступовий і допоки незупинний процес деградації, що впливає на всі органи та системи людини, призводить до підвищення ризику розвитку вік-асоційованих захворювань та смерті. За даними літератури, в патогенезі старіння задіяно як генетичні чинники, так і навколишнього середовища. Основними виявами старіння є генетична нестабільність, вкорочення теломер, епігенетичні порушення, порушення протеостазу, трофічні розлади, дисфункція мітохондрій, клітинне старіння, виснаження пулу стовбурових клітин та порушення міжклітинних взаємодій. Виразне вік-асоційоване порушення міжклітинних взаємодій

призводить до так званого запального старіння чи inflammaging, тобто до персистування «тліючих» прозапальних процесів, що призводять до ще більшої альтерації тканин. До цього можуть призводити як нагромадження пошкоджених тканин, яке зумовлює активізацію прозапальних процесів, так і дисфункція антигенпрезентувальних клітин (АПК). У наукових джерелах inflammaging або «запальне старіння» характеризують як безсимптомне слабке хронічне запалення, що виникає в процесі фізіологічного старіння і відіграє роль патогенетичного фактора у розвитку низки вік-асоційованих захворювань (атеросклероз, цукровий діабет, хвороба Альц-

геймера та ін.), зокрема й старіння шкіри. Inflammaging у шкірі поділяється на два типи: intrinsic (внутрішнє або хронологічне старіння) та extrinsic (зовнішнє, УФ-індуковане) UV-induced aging (фотостаріння). Макрофаги — одні з основних АПК шкіри, маючи широке фенотипове розмаїття, відіграють ключову роль у фізіологічному гомеостазі та процесах розвитку запального старіння шкіри. Гіалуронова кислота — основний глікозаміноглікан позаклітинного матриксу, залежно від молекулярної маси, може «вмикати» різні сигнальні шляхи в сусідніх клітинах, зокрема і в макрофагах. За даними літератури, гіалуронова кислота з низькою молекулярною масою призводить до активізації прозапального фенотипу макрофагів, водночас як високомолекулярна гіалуронова кислота змінювала їхні фенотип на регенеративний [1, 2, 6–8].

У пропонованому дослідженні ми дослідили вплив *Prostrolane Natural-B* на виразність запального інфільтрату в дермі та оцінили його проти-запальні властивості.

Мета роботи — дослідити ефективність використання ін'єкційного біоревіталізатора із філінговим ефектом *Prostrolane Natural-B* (до складу його входять *sodium hyaluronate*, *oligopeptide-24*, *decapeptide-36*, *octapeptide-11*, *oligopeptide-34*, *oligopeptide-92*, *phosphate buffered saline*) у пацієнтів із вік-асоційованими змінами шкіри на основі динаміки імуногістохімічних маркерів запального старіння шкіри.

Матеріали та методи

20 жінок віком 45,2 року із виявами вік-асоційованих змін шкіри (в'ялість, зморшки, дисхромії, посилення судинного малюнка) обличчя, шиї та декольте пройшли курс лікування препаратом *Prostrolane Natural-B*: дві процедури біоревіталізації шкіри (техніка введення — канюльна; розмір канюлі — 25G, 50 мм; глибина введення — інтрадермально) із проміжком 2 тиж між процедурами.

Для виявлення мікроскопічних та імуногістохімічних особливостей відповіді пацієнтів на введення біоревіталізуючого препарату *Prostrolane Natural-B* проведено комплексне патоморфологічне дослідження 40 панч-біоптатів діаметром 4 мм, узятих у 20 пацієнтів із досліджуваних ділянок шкіри в «день 1» — 1 тиж до першої процедури біоревіталізації та в «день 35» — 2 тиж після другої процедури.

Отримані 2 панч-біоптати від кожного пацієнта надсилали в патоморфологічну лабораторію CSD Health care (Київ) для морфологічного дослідження та порівняльного аналізу. Для патоморфологічного та імуногістохімічного дослід-

ження панч-біоптати фіксували у забуференому 10% формаліні та заливали у парафін, після чого виготовляли серійні зрізи завтовшки 4 μм, які розташовували на предметних скельцях. Комплексне патоморфологічне дослідження панч-біоптатів проводили за гістологічними та імуногістохімічними методиками. Для діагностики основних патогістологічних процесів парафінові зрізи забарвлювали гематоксиліном та еозином. У мікропрепаратах, забарвлених гематоксиліном та еозином, оцінювали: якісний та кількісний склад клітин дерми та епідермісу, виразність запального інфільтрату в дермі, його локалізацію (перифолікулярна та/чи периваскулярна) та виразність фолікулярного спонгіозу. Оцінювали за напівкількісним методом за візуально-аналоговою шкалою:

- 1) виразність запального інфільтрату в дермі перифолікулярно та периваскулярно: виразний — 3 бали, помірний — 2 бали, незначний — 1 бал, без запального інфільтрату — 0 балів;
- 2) виразність фолікулярного спонгіозу: виразний — 3 бали, помірний — 2 бали, незначний — 1 бал, спонгіозу немає — 0 балів.

Імуногістохімічні дослідження з використанням моноклональних антитіл виконували в парафінових зрізах згідно зі стандартизованими протоколами. Після депарафінізації і регідратації зрізів проводили температурне демаскування антигенів (шляхом нагрівання препаратів у мікрохвильовій пічці в TRIS-EDTA буфері; рН = 9,0) та пригнічували активність ендogenous пероксидази 3% розчином пероксиду водню. Після інкубації з первинними антитілами проводили візуалізацію відповідних антигенів за системою візуалізації UltraVision Quanto Detection System HRP DAB (Thermo Scientific, США). Імуногістохімічне дослідження для визначення імунофенотипу клітин інфільтрату проводили з антитілами до CD4 (DAKO, клон 4B12), CD8 (DAKO, клон C8/144B), CD68 (DAKO, клон PG-M1) та аналізували з використанням медичної програми обробки цифрових зображень ImageJ [Rasband W.S. (1997–2012) Image J.U.S. National Institutes of Health, Bethesda, Maryland, USA, <http://imagej.nih.gov/ij>]. Визначали питому щільність інфільтрату CD4⁺, CD8⁺, CD68⁺-позитивних клітин на 1 мм² дерми. Для оцінки результатів імуногістохімічного дослідження та напівкількісної оцінки морфологічних особливостей біоптатів препарати сканували за допомогою Pannoramic MIDI II (3DHISTECH, Угорщина) після чого фотографували слайдскани за допомогою програми Digital Slide Viewer Applications CaseViewer 2.1 for Windows (3DHISTECH, Угорщина) за збільшення

в 200 в 5 полях зору. Напівкількісні методи оцінки проводили за допомогою мікроскопа Nikon Eclipse Ci-E (Nikon inc., Японія). Статистичну обробку результатів проводили на персональному комп'ютері за допомогою Statistica® for Windows 12.0 (StatSoft Inc.). Для параметричних даних обчислювали середнє значення та його похибку, для непараметричних – процентне співвідношення. Порівняння груп, що досліджувалися, проводили за Т-критерієм для пов'язаних вибірок та за допомогою непараметричного критерію Вілкоксона.

Результати та обговорення

За результатами морфологічного дослідження, до застосування згаданого препарату виразна периваскулярна запальна інфільтрація (3 бали) не спостерігалася у жодної пацієнтки, помірну (2 бали) зауважено у 45% жінок, слабку (1 бал) – у 55% і не було запальної периваскулярної інфільтрації (0 балів) у жодної пацієнтки (рис. 1).

Після курсу процедур біоревіталізації досліджуваним препаратом виразність периваскулярної запальної інфільтрації статистично значуще знизилася ($p < 0,05$): виразна (3 бали) та помірна (2 бали) не спостерігалися (0%), слабка (1 бал) – у 85% пацієнток, і у 15% її не виявлено (див. рис. 1).

Виразність перифолікулярного запального інфільтрату також статистично значуще знизилася після курсу терапії ($p < 0,05$; рис. 2): до та після терапії виразна перифолікулярна запальна інфільтрація (3 бали) не спостерігалася у пацієнтів (0%).

Помірну інфільтрацію (2 бали) виявлено у 30% пацієнток до початку терапії та у 20% після лікування. Слабку (1 бал) – у 60% до терапії та у 45% після її завершення. Також збільшилася частка пацієнток, у яких не спостерігалася запальної перифолікулярної інфільтрації (0 балів), від 10% до початку терапії до 35% після курсу лікування.

Виразність фолікулярного спонгіозу статистично значуще знизилася після лікування *Prostrolane Natural-B* ($p < 0,05$; рис. 3).

За результатами імуногістохімічного дослідження визначено питому щільність інфільтрації CD4⁺ (T helper cells, monocytes, macrophages, dendritic cells), CD8⁺ (effector T cells, macrophages) та CD68⁺ (macrophages) клітин у дермі (таблиця).

Статистично значущої різниці щодо питомої щільності CD4⁺ та CD8⁺-клітин у дермі не виявлено ($t = 0,97$; $p = 0,35$ та $t = -0,76$; $p = 0,45$ відповідно).

Натомість спостерігалася зниження питомої щільності CD68⁺-клітин у дермі після курсу те-

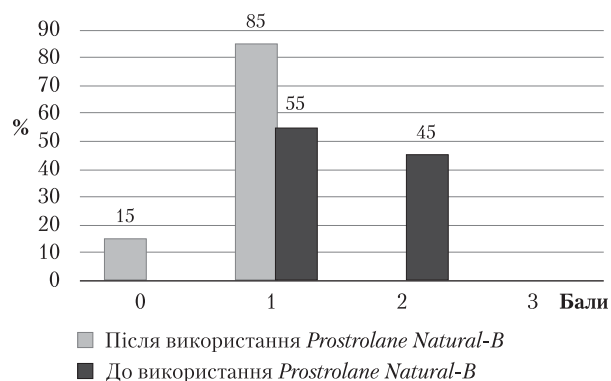


Рис. 1. Виразність периваскулярного запального інфільтрату в дермі

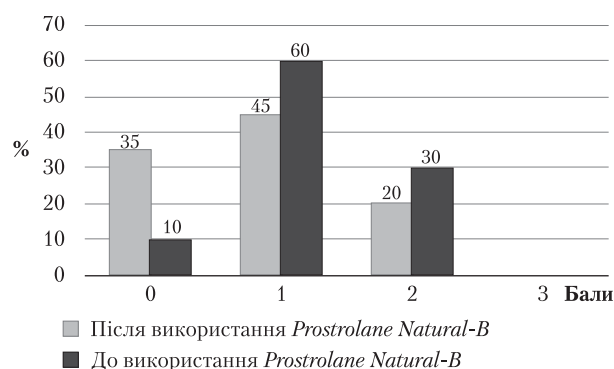


Рис. 2. Виразність перифолікулярного запального інфільтрату в дермі

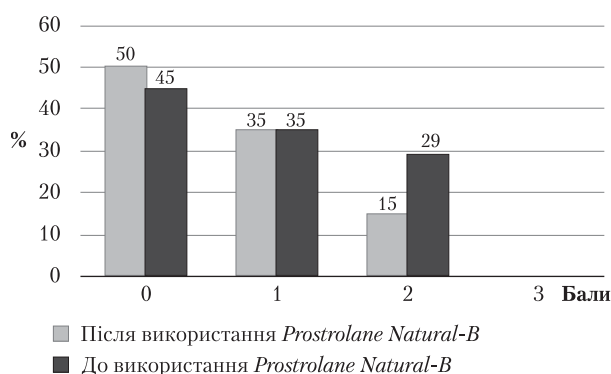


Рис. 3. Виразність фолікулярного спонгіозу

рапії досліджуваним препаратом ($t = 2,55$; $p = 0,02$) (див. таблицю; рис. 4, 6).

Також спостерігалася статистично значуще зменшення співвідношення CD4⁺/CD8⁺-клітин після курсу терапії (рис. 5): від $(4,87 \pm 2,44)$ до $(3,45 \pm 1,48)$ кл./мм² ($t = 2,96$; $p = 0,005$).

Після курсу біоревіталізації *Prostrolane Natural-B* була така динаміка:

1) виразність периваскулярної та перифолікулярної запальної інфільтрації статистично значуще знизилася ($p < 0,05$);

Таблиця. Питома щільність інфільтрації CD4⁺, CD8⁺ та CD68⁺-клітин у дермі, M ± m (абсолютна кількість кл./мм²)

Показник	До застосування <i>Prostrolane Natural-B</i>	Після курсу біоревіталізації <i>Prostrolane Natural-B</i>
CD4 ⁺	249,41 ± 14,87	217,33 ± 20,75
CD8 ⁺	61,97 ± 6,77	70,97 ± 8,06
CD68 ⁺	313,10 ± 23,69	231,82 ± 23,00

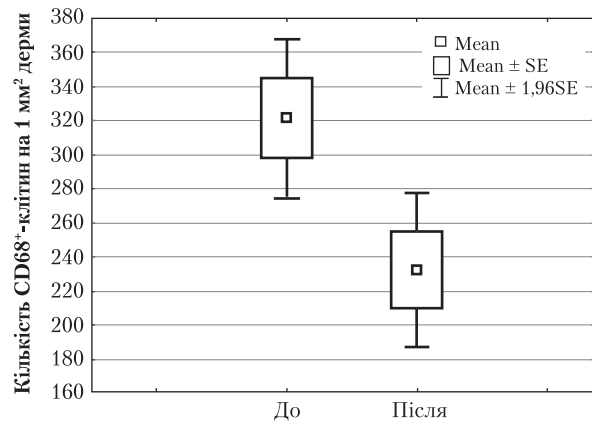


Рис. 4. Питома щільність CD68⁺-клітин у дермі до та після застосування *Prostrolane Natural-B*

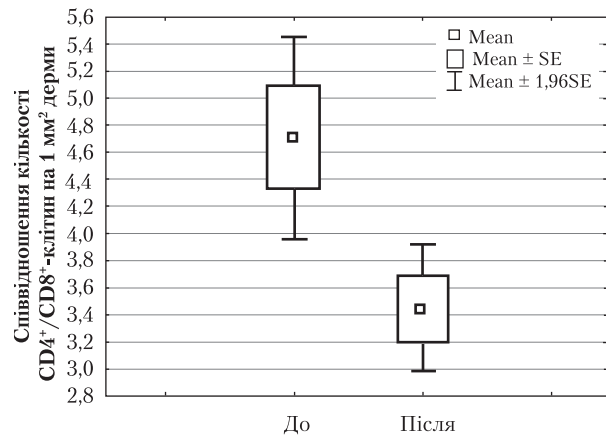


Рис. 5. Співвідношення питомої щільності CD4⁺/CD8⁺-клітин у дермі до та після застосування *Prostrolane Natural-B*

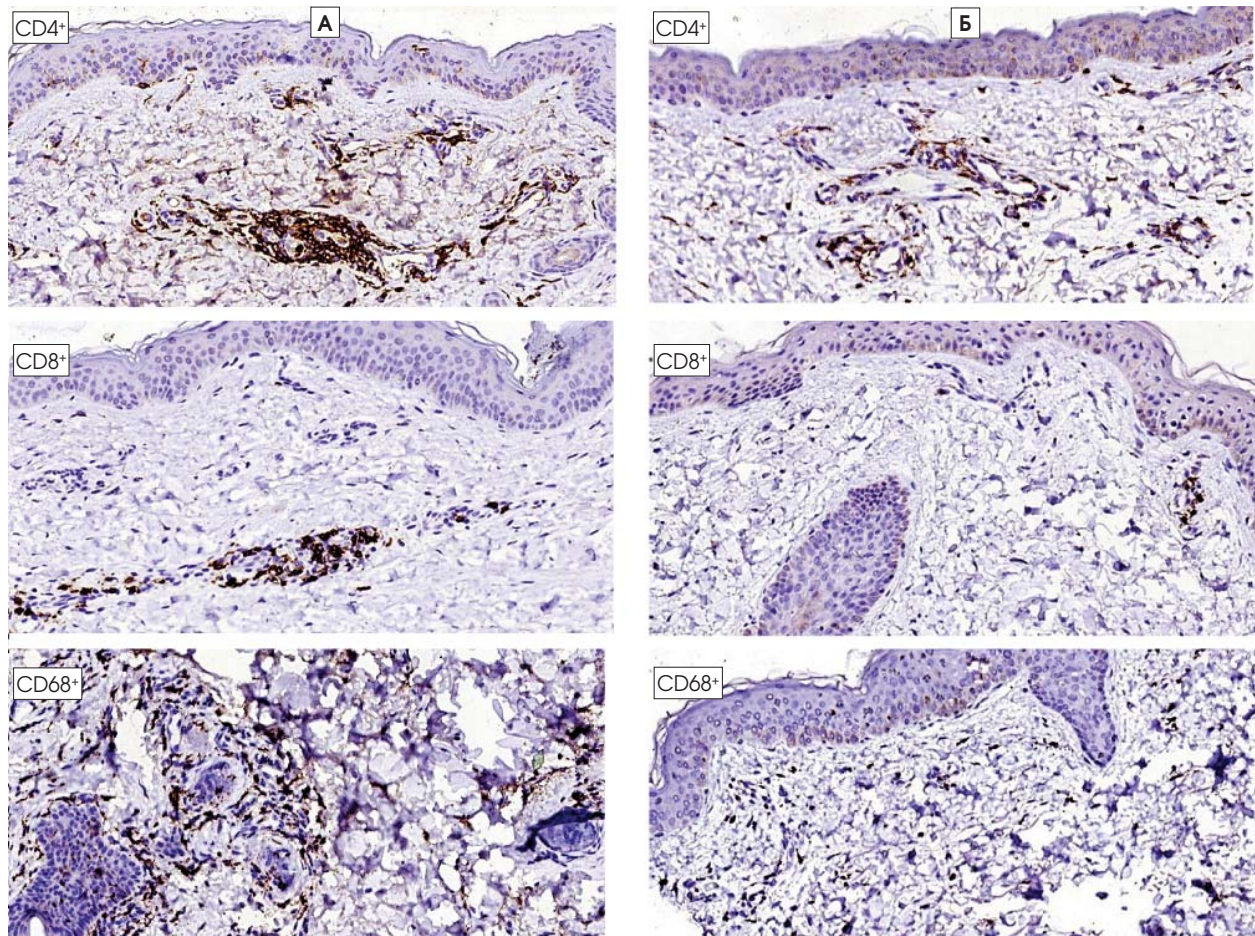


Рис. 6. Розподіл імунокомпетентних клітин у пацієнтів до та після застосування *Prostrolane Natural-B*
 А — до застосування *Prostrolane Natural-B*; Б — після застосування *Prostrolane Natural-B*.

- 2) виразність фолікулярного спонгіозу статистично значуще знизилася ($p < 0,05$);
- 3) знизилася питома щільність CD68⁺-клітин (макрофагів) у дермі ($t = 2,55$; $p = 0,02$);
- 4) спостерігалось статистично значуще зменшення співвідношення CD4⁺/CD8⁺ ($t = 2,96$, $p = 0,005$).

Одним із основних чинників, що призводять до прозапальної активізації макрофагів у шкірі, є хронічний вплив сонячного опромінення, яке стимулює виділення реактивних форм кисню та матриксних металопротеїназ (ММП). Це призводить до перекисного окиснення ліпідів, руйнування білків позаклітинного матриксу, прозапального ремоделювання кров'яного русла, активізації меланоцитів та персистенції субклінічного хронічного запалення, що «тліє».

Хронічне сонячне навантаження на пізніх етапах може призвести до фрагментації та повного руйнування еластичних волокон, сплюснення дермо-епідермального сполучення, що своєю чергою клінічно характеризується появою зморщок та дисхромії шкіри.

УФ-індуковане фотостаріння спричинює персистування в дермі запальних процесів шляхом активізації багатьох прозапальних механізмів:

- виділення прозапальних цитокінів, таких як інтерлейкін-1 та фактор некрозу пухлин альфа (TNF- α);
- продукції реактивних форм кисню, що зумовлює порушення клітинного антиоксидантного захисту;
- активізації прозапальних реакцій в опасистих клітинах, підвищення продукції простагландинів та інших медіаторів запалення, таких як гістамін та лейкотрієни;
- перекисного окиснення мембранних ліпідів;
- індукування клітинної смерті.

За даними літератури, ферменти, що виділяються під дією УФ-випромінювання, такі як нейтрофільна еластаза, ММП-1 та ММП-9, відіграють важливу роль у руйнуванні позаклітинного матриксу та розвитку клінічних виявів фотостаріння. Але найважливішу роль у розвитку запалення, що «тліє», відіграють моноцити/

макрофаги, які виконують роль диригентів і, маючи різний фенотип, можуть стимулювати як запальні, так і репаративні процеси.

Існують два джерела макрофагів: рекрутизація моноцитів із кров'яного русла та передіснуючі макрофаги в дермі. В дермі ці клітини екскретують ММП, що через деградацію позаклітинного матриксу дають їм змогу мігрувати. Вони генерують реактивні форми кисню, що можуть індукувати транскрипцію ММП у дермальних фібробластах. Щоразу під час УФ-опромінення макрофаги інфільтрують дерму, що призводить до циклічного ураження позаклітинного матриксу ММП та реактивними формами кисню. З віком ці ефекти нагромаджуються і через вікове зменшення кількості фібробластів та зниження їхньої функціональної активності позаклітинний матрикс не може ефективно регенерувати. Також хронічне запалення спричинює прозапальну активізацію ендотеліальних клітин у судинах, що сприяє ремоделюванню судинного русла, підвищенню проникності стінок судин та розвитку інтерстиційного набряку [2–4, 7, 8].

Меланоцити також реагують на хронічне запалення. Відомо, що про-запальні цитокіни можуть призводити як до активізації продукції меланіну, так і до її зниження (гіпер- та гіпопигментація). Наприклад, інтерлейкін-1, що виділяється кератиноцитами в разі хронічного запалення, котрий «тліє», підвищує транскрипцію матричної РНК проопіомеланокортину, проопіомеланокортин-асоційованих пептидів та рецепторів до меланоцитостимулювального гормону, що призводить до запальної гіперпигментації [5].

Висновки

Дані цього дослідження можуть свідчити про протизапальну дію препарату *Prostrolane Natural-B*, здатного знизити хронічне запалення, що «тліє», а це може привести до сповільнення процесів старіння шкіри та зменшення їхніх виявів у вигляді дисхромій та надмірної виразності судинного компонента шляхом зниження прозапальної активізації клітин шкіри, ендотеліальних клітин та меланоцитів.

Дослідження проведено на основі гранту компанії FloSal.

Список літератури

1. Зенков Н.К., Меньшикова Е.Б., Шкурупий В.А. Старение и воспаление // Успехи Современной Биологии.— 2010.— Vol. 130 (1).— С. 20–37. <http://naukarus.com/starenie-i-vospalenie>.
2. López-Otín C., Blasco M.A., Partridge L. et al. The Hallmarks of Aging // Cell.— 2013.— Vol. 153 (6).— P. 1194–217. doi: 10.1016/j.cell.2013.05.039.
3. Rayahin J.E., Buhman J.S., Zhang Y. et al. High and low molecular weight hyaluronic acid differentially influence macrophage activation // ACS Biomater. Sci. Eng.— 2015.— Vol. 1 (7).— P. 481–493. doi: 10.1021/acsbomaterials.5b00181.
4. Salminen A., Kaarniranta K., Kauppinen A. Inflammaging: disturbed interplay between autophagy and inflammasomes // Aging.— 2012.— Vol. 4 (3).— P. 166–175.
5. Slominski A., Wortsman J., Luger T., Paus R., Solomon S.

- Corticotropin releasing hormone and proopiomelanocortin involvement in the cutaneous response to stress // *Physiol. Rev.*— 2000.— Vol. 80 (3).— P. 979–1020.
6. Suzuki Y., Yamaguchi T. Effects of hyaluronic acid on macrophage phagocytosis and active oxygen release. *Agents Actions.*— 1993.— Vol. 38 (1–2).— P. 32–37.
 7. Yumiko Oishi, Ichiro Manabe. Macrophages in age-related chronic inflammatory diseases // *npj Aging and Mechanisms of Disease.*— 2016.— Vol. 2.— P. 16018; doi:10.1038/npjamd.2016.18; published online 28 July 2016.
 8. Zhuang Y., Lyga J. Inflammaging in skin and other tissues — the roles of complement system and macrophage // *Inflamm. Allergy Drug Targets.*— 2014.— Vol. 13 (3).— P. 153–161.

И.А. Волошина-Андрашко¹, А.В. Калмыкова², Р.Р. Яремкевич³

¹ Клиника «Эстимед», Ужгород

² Патоморфологическая лаборатория CSD Health Care, Киев

³ Лечебно-диагностический центр «Асклепий», Ужгород

Исследование влияния препарата *Prostrolane Natural-B* на основные патогенетические звенья воспалительного старения кожи

Цель работы — исследовать эффективность использования инъекционного биоревитализанта с филлинговым эффектом *Prostrolane Natural-B* у пациенток с возраст-ассоциированными изменениями кожи на основе динамики иммуногистохимических маркеров воспалительного старения кожи.

Материалы и методы. 20 женщин в возрасте 45,2 года с проявлениями возраст-ассоциированных изменений кожи (дряблость, морщины, дисхромии, усиление сосудистого рисунка) лица, шеи и декольте прошли курс лечения исследуемым препаратом: две процедуры биоревитализации кожи с промежутком 2 нед между процедурами. В целях выявления микроскопических и иммуногистохимических различий было проведено комплексное патоморфологическое исследование 40 панч-биоптатов диаметром 4 мм, взятых с исследуемых участков кожи в «день 1» — 1 нед перед началом терапии и в «день 35» — 2 нед после последней процедуры. Проведена оценка эффективности терапии на основе полученных данных. По результатам исследования созданы сравнительные графики и таблицы.

Результаты и обсуждение. После курса биоревитализации препаратом *Prostrolane Natural-B* наблюдалась такая картина: 1) выраженность периваскулярной и перифолликулярной воспалительной инфильтрации статистически значимо снизилась ($p < 0,05$); 2) выраженность фолликулярного спонгиоза статистически значимо снизилась ($p < 0,05$); 3) снизилась относительная плотность CD68⁺-клеток в дерме ($t = 2,55$; $p = 0,02$); 4) наблюдалось статистически значимое уменьшение соотношения CD4⁺/CD8⁺ ($t = 2,96$; $p = 0,005$).

Выводы. Препарат *Prostrolane Natural-B* имеет противовоспалительное действие, снижает хроническое воспаление, что может привести к замедлению процессов старения кожи и уменьшению их проявлений в виде дисхромий и чрезмерной выраженности сосудистого компонента путем снижения провоспалительной активизации клеток кожи, эндотелиальных клеток и меланоцитов.

Ключевые слова: биоревитализация, воспалительное старение кожи, inflammaging, *Prostrolane Natural-B*.

I.O. Voloshyna-Andrashko¹, A.V. Kalmykova², R.R. Yaremkevych³

¹ *Estimed Clinic, Uzhhorod*

² *Pathologic laboratory CSD Health Care, Kyiv*

³ *Treatment and Diagnostic Center Asclepius, Uzhhorod*

Investigation of the impact of *Prostrolane Natural-B* on the main pathogenetic links of inflammatory skin aging

Objective — to investigate the effectiveness of *Prostrolane Natural-B* (injectable biorevitalizant with filling effect) in patients with age-related skin changes based on the dynamics of immunohistochemical markers of inflammatory aging of the skin.

Materials and methods. 20 female patients (mean age 45.2 years) with manifestations of age-related skin changes (laxity, wrinkles, dyschromia, increased vascular pattern) of the face, neck and décolleté areas were treated with an investigational drug: two procedures of skin biorevitalization with 2 weeks interval. In order to identify microscopic and immunohistochemical differences, a comprehensive pathological study was carried out of 40 punch biopsies (diameter — 4 mm) taken in 20 patients from the studied skin areas on «day 1» — 1 week before the start of therapy, and on «day 35» — 2 weeks after the last procedure. The evaluation of the effectiveness of therapy based on the data obtained was conducted. According to the research results comparative graphs and tables were created.

Results and discussion. After completing the course of biorevitalization with *Prostrolane Natural-B*: 1) the severity of perivascular and perifollicular inflammatory infiltration was statistically significantly reduced ($p < 0.05$); 2) the severity of follicular spongiosis decreased statistically significantly ($p < 0.05$); 3) there was a decrease in the specific density of

CD68⁺-cells in the dermis ($t = 2.55$, $p = 0.02$); 4) a statistically significant decrease in the CD4⁺/CD8⁺ ratio was observed ($t = 2.96$, $p = 0.005$).

Conclusions. *Prostrolane Natural-B* has an anti-inflammatory effect, reduces «smoldering» chronic inflammation, which can slow down the aging process of the skin and reduce their manifestations in the form of dyschromia and excessive expression of the vascular component by reducing the pro-inflammatory activation of skin cells, endothelial cells and melanocytes.

Key words: biorevitalization, inflammatory aging of the skin, inflammaging, *Prostrolane Natural-B*. □

Дані про авторів:

Волошина-Андрашко Інга Олександрівна, директор клініки «Естимед», Ужгород
Калмикова Антоніна В'ячеславівна, лікар-дерматопатолог патоморфологічної лабораторії CSD Health Care, Київ
Яремкевич Роман Романович, дерматовенеролог, гол. лікар лікувально-діагностичного центру «Асклепій», Ужгород
88000, Закарпатська обл., м. Ужгород, вул. Другетів, 97
E-mail: r.yaremkevych@gmail.com